


*Azienda Ospedaliera  
di Perugia*

**S.C. di Clinica Chirurgica Pediatrica  
Ospedale S. Maria della Misericordia  
Direttore: Prof. A. Appignani**



*Università  
degli Studi di Perugia*



# *Riflessioni su di un caso di TNP atipico*

***Mirko Bertozzi***

## Caso clinico

---

**A. P. ♂ 4 anni**

***Pregresso intervento di esplorazione inguinale per TNP dx in altra sede***

***Diagnosi: agenesia testicolare***



## Caso clinico

---

*Giunto alla nostra osservazione con ecografia negativa:*

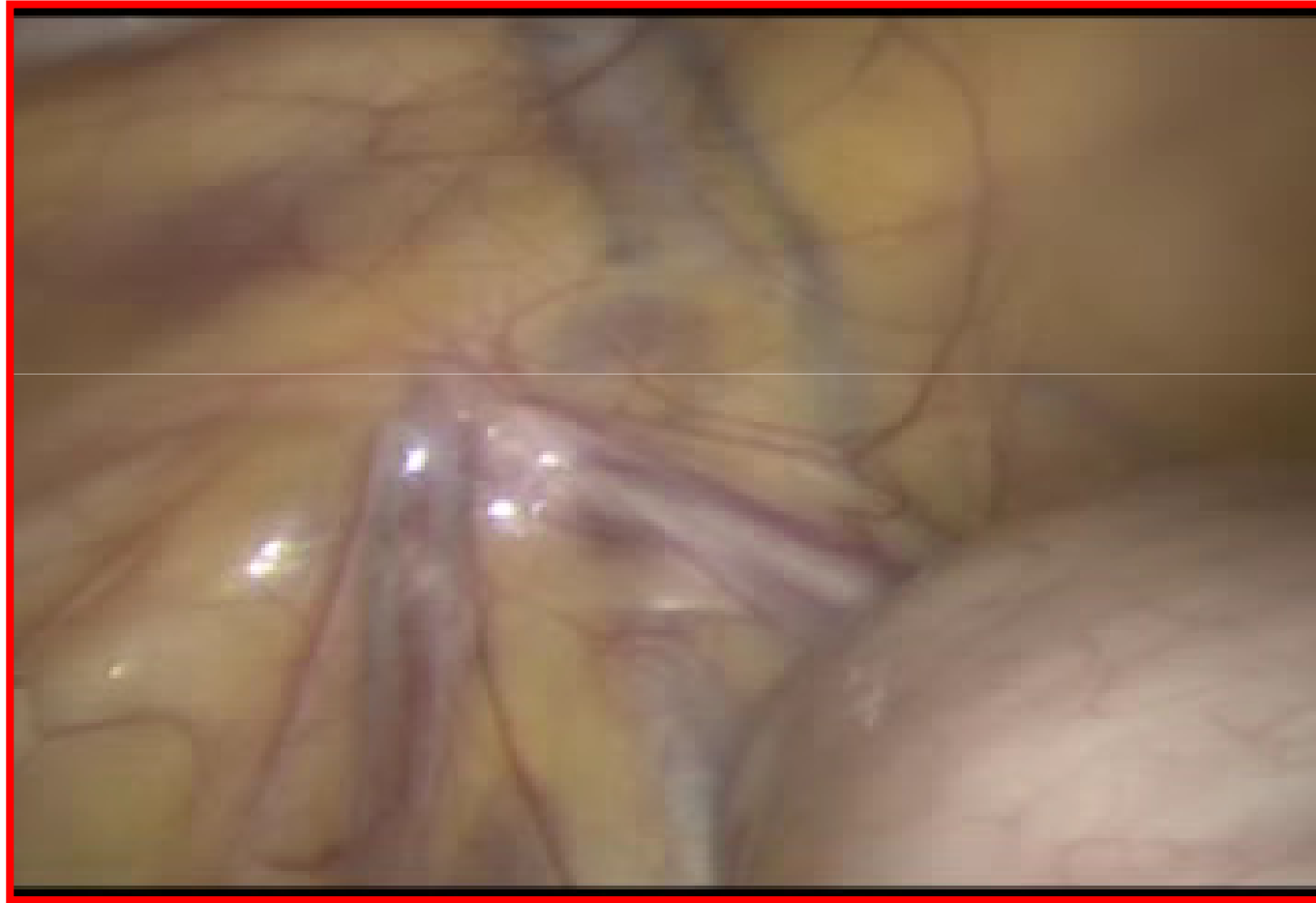*Assenza di ipertrofia compensatoria del testicolo sx in sede scrotale*



**Laparoscopia esplorativa**

# *Laparoscopia*

---



## Discussione



Laparoscopia unica  
indagine per diagnosi  
di certezza nel TNP



Liberare il colon  
discendente in caso  
di TNP sinistro?