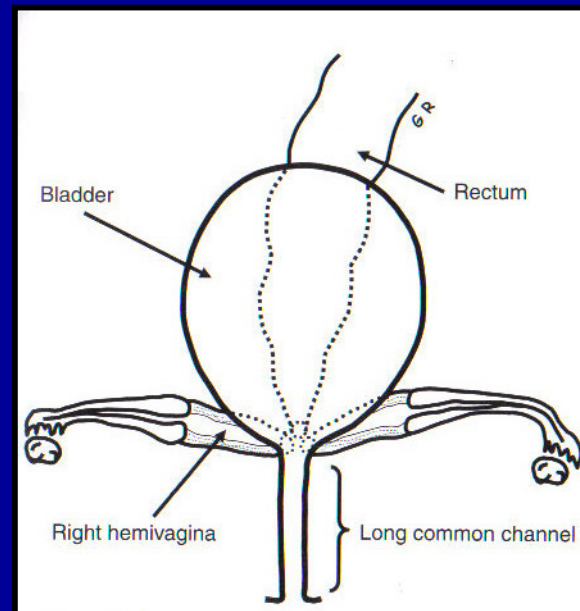


UTILIZZO DELLA VIDEOLAPAROSCOPIA NEL TRATTAMENTO DELLE ANOMALIE CLOACALI: ESPERIENZA IN UN CASO



Maurizio Cheli Daniele Alberti
Chirurgia Pediatrica
Bergamo

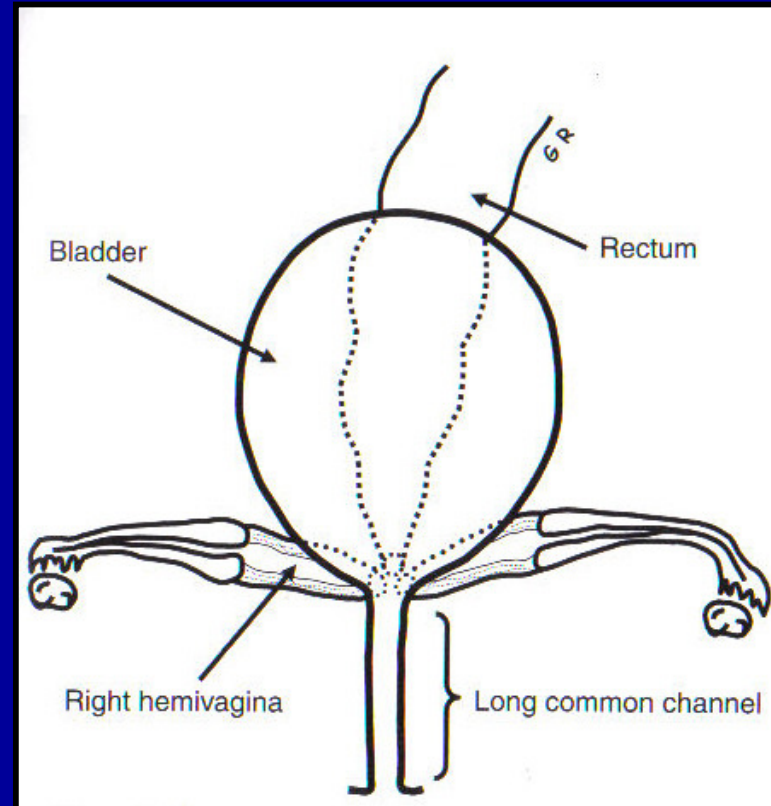


CASO CLINICO

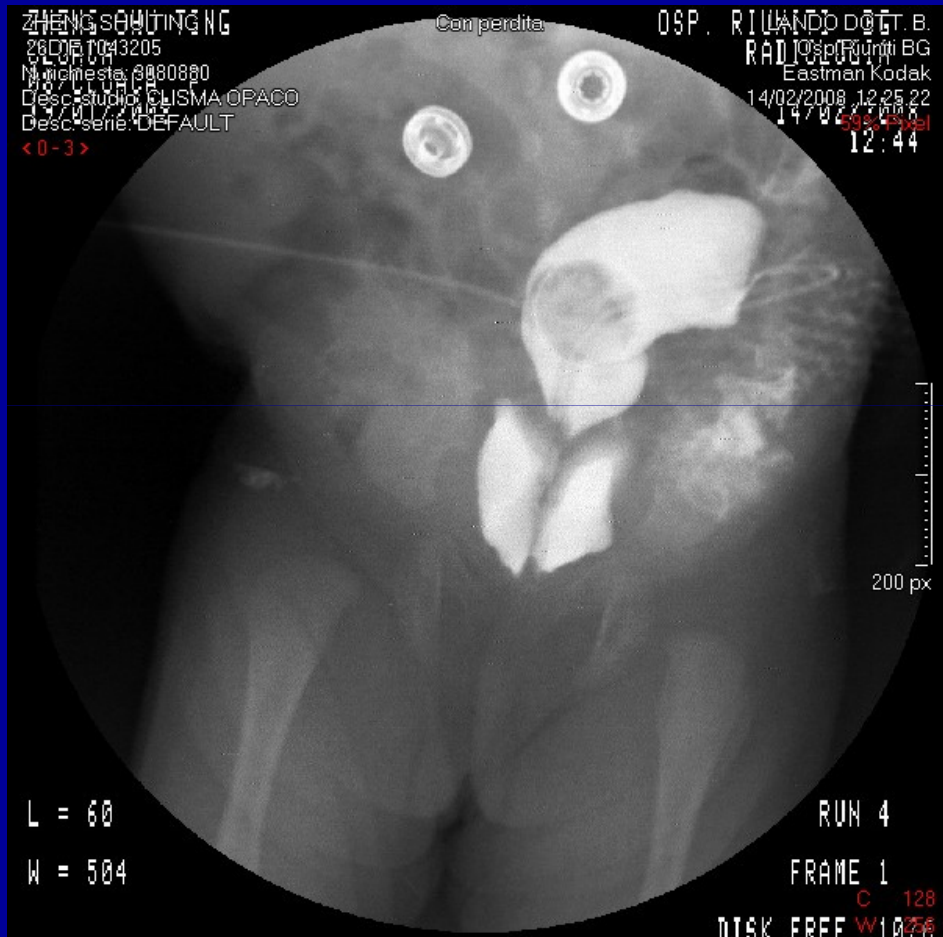
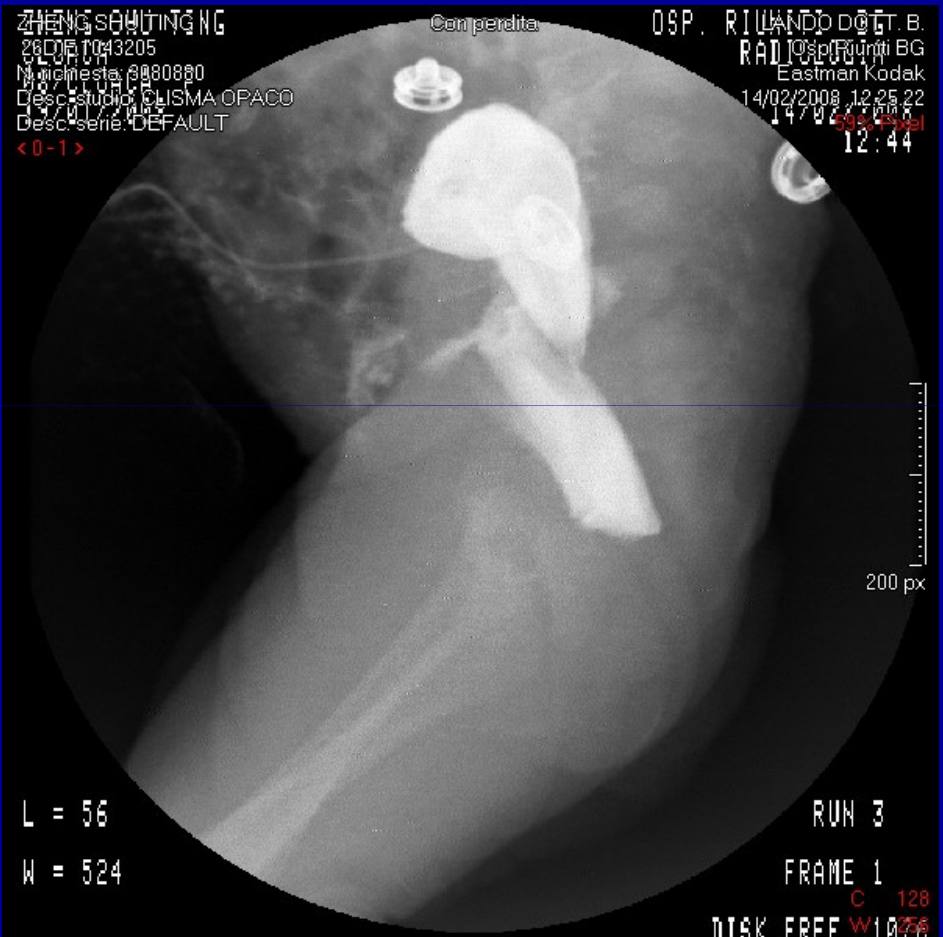
- Diagnosi prenatale (34 w): massa pelvica
- Nasce alla 37 w da t.c. peso kg 2.160
- Alla nascita diagnosi di anomalia cloacale
- Ecografia addome in I^ giornata di vita: “ massa pelvica bisettata, anecogena, con falda di sedimento”, regredita dopo posizionamento di catetere vescicale
- Ecografia renale: idronefrosi di I° grado
- Ecocardiogramma: PDA con modesto shunt; forame ovale pervio
- Rx rachide: anomali sacrali
- Ipotiroidismo
- Confezionamento di colostomia divisa e separata



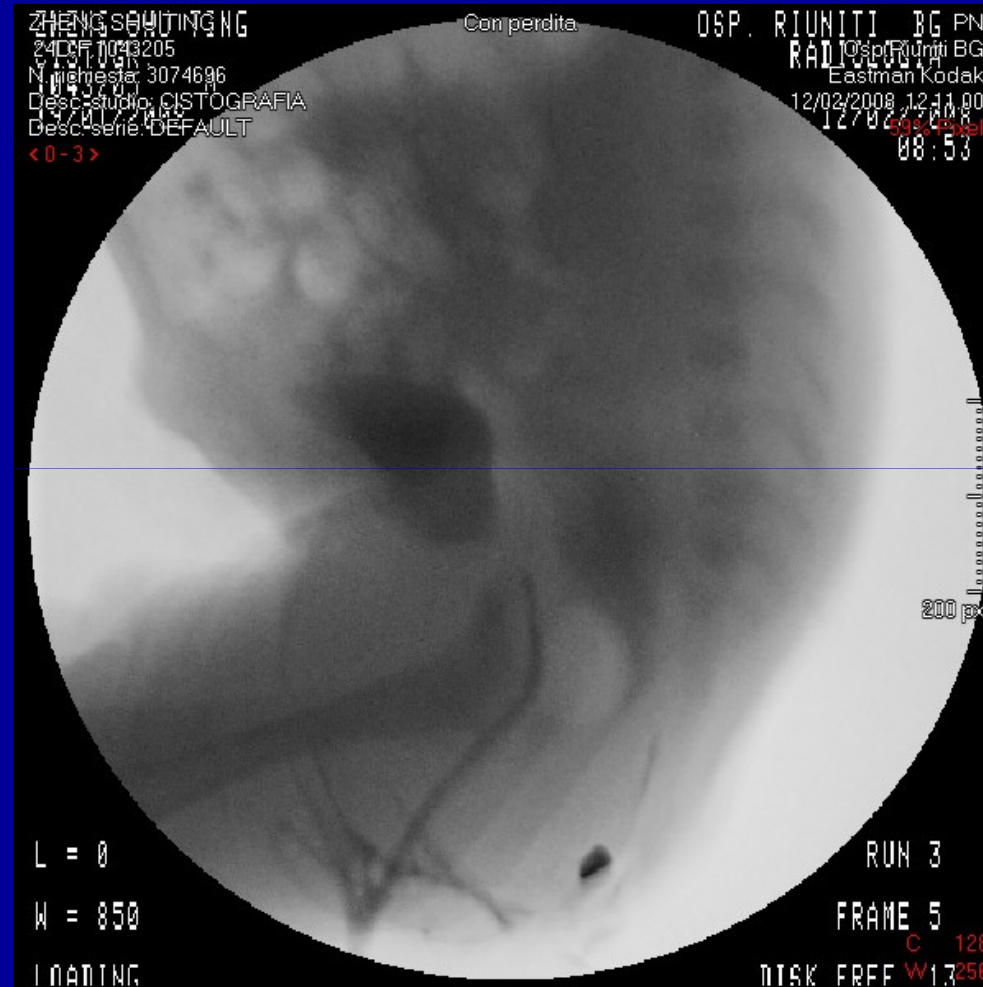
ANATOMIA DELLA MALFORMAZIONE



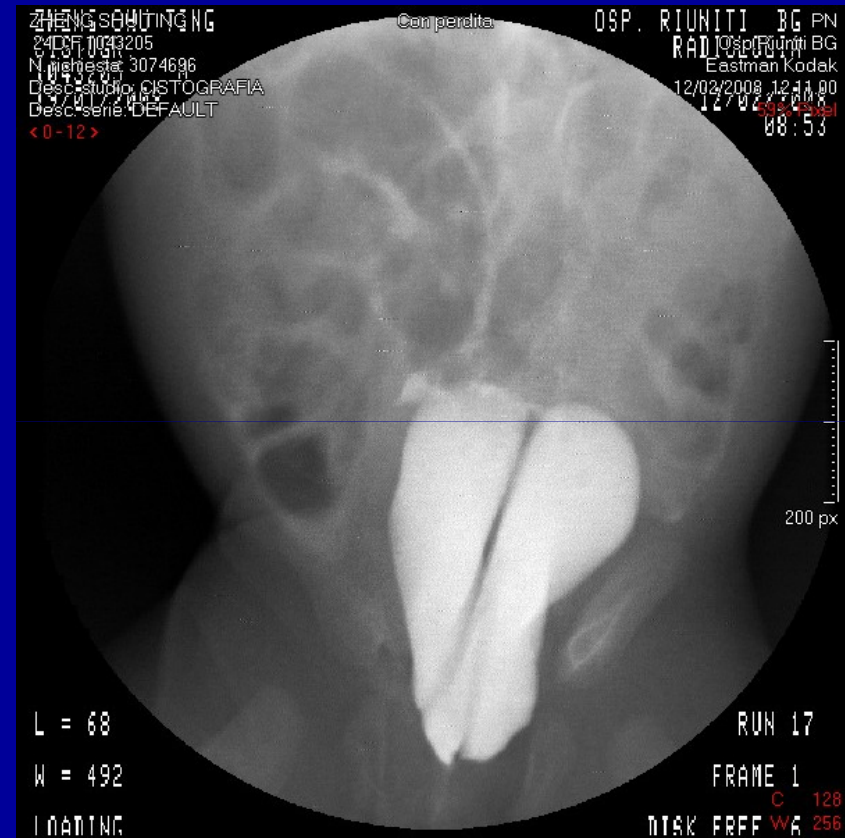
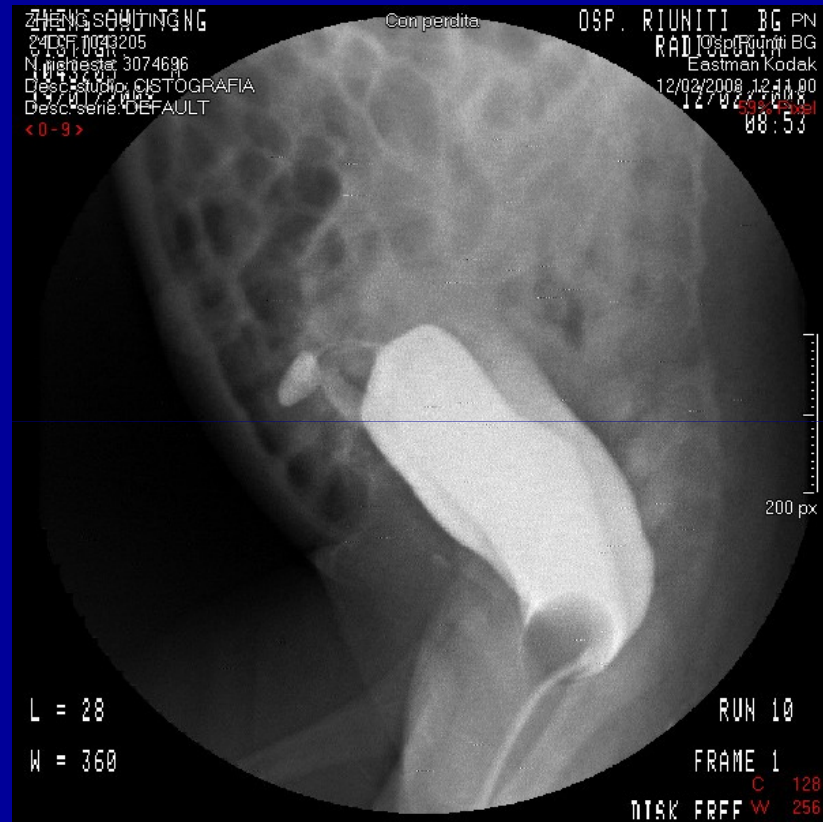
COLOGRAMMA SBARRATO



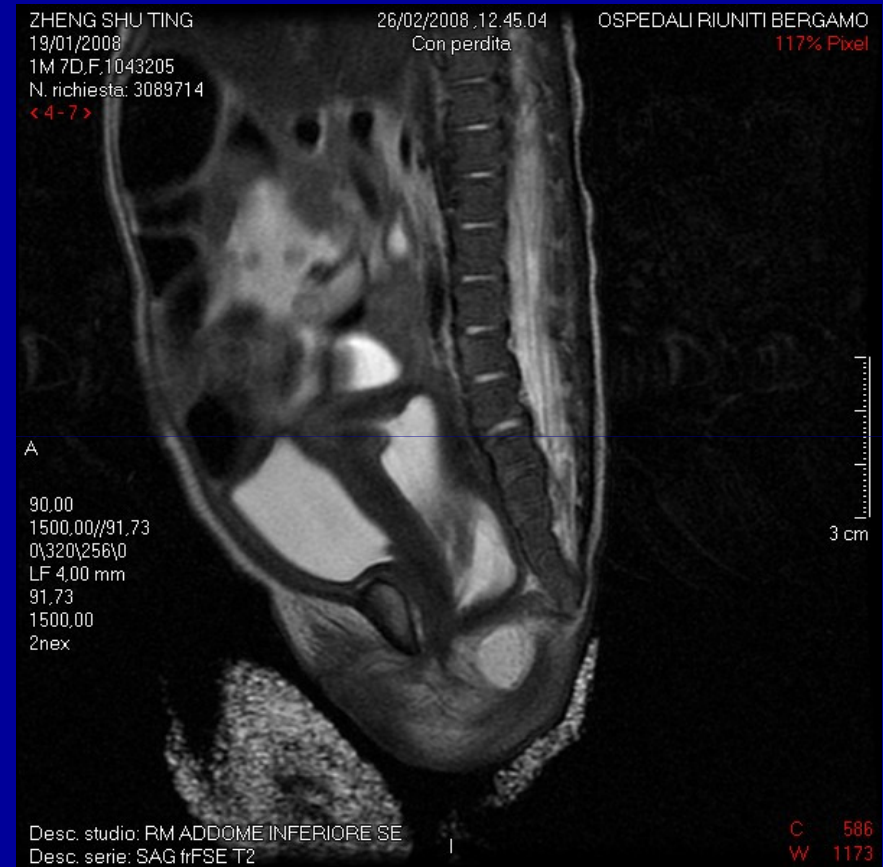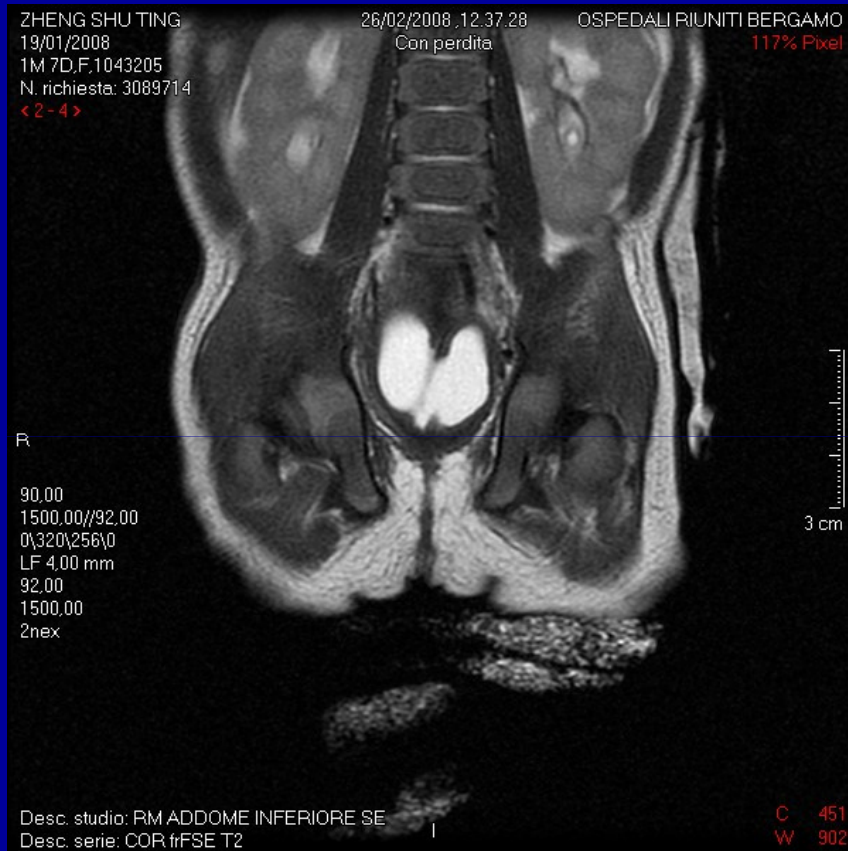CISTOGRAFIA e CISTOSCOPIA



STUDIO DEL SINUS UROGENITALE



RMN DEL PIANO PELVICO



TRATTAMENTO CHIRURGICO

- All'età di 8 mesi:sinus urogenitale di circa 5-6 cm, “total urogenital mobilization” secondo Peña
- Isolamento e sezione della fistola retto vaginale secondo Georgeson
- Conversione per insufficiente lunghezza dell'ansa defunzionizzata



DECORSO POSTOPERATORIO

- Alvo aperto a feci formate
- Difficoltà nella minzione
- Posizionamento di epicistostomia
- Dilatazioni del neoano

